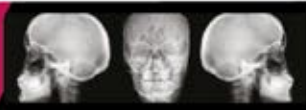


Paciente: _____ F.Nac.: _____ Edad: _____ Teléfono: _____

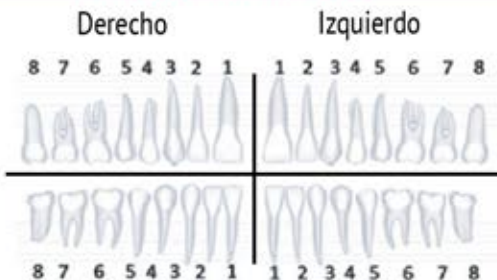
Doctor: _____ Teléfono: _____ Correo: _____ Ced. Prof.: _____

Radiografías



- Digital CD Digital Impreso
- Oblicua
- Ortopantomografía
- Lateral de Cráneo
- Rx Lateral de Cráneo con Plomada
- Rx Senos Paranasales Cadwell
- Rx Panorámica Semi-Imagen
 - Derecha Izquierda Central
- ATM (Boca Cerrada - Boca Abierta)
- P-A de Cráneo A-P de Cráneo
- Waters de Cráneo
- Rx Dígito - Palmar o Carpal
- Oclusal Inferior Oclusal Superior

Periapical Individual



Estudio Ortodóntico Completo 2D

- Caja plástica



Fotografía Clínica

- Digital Impresa

Modelos de Estudio

- Toma de modelos
- Duplicado de modelos
- Vélmix Piedra

Análisis Cefalométrico

- Rickets Steiner Mc Namara
- Tweed Jarabak Otro _____
- Sobre Radiografía Sobre Fotografía
- Predicción de Crecimiento 1 Año 2 Años 3 Años

Autorización Médica

Predicción de Crecimiento

- 1 Año En Rx
- 2 Años En Fotografía
- 3 Años

Tomografía Axial Computarizada y Volumétrica

- Maxilar Mandíbula

Observaciones

NOTA: Los estudios 3D sólo se realizan en sucursal Metepec.